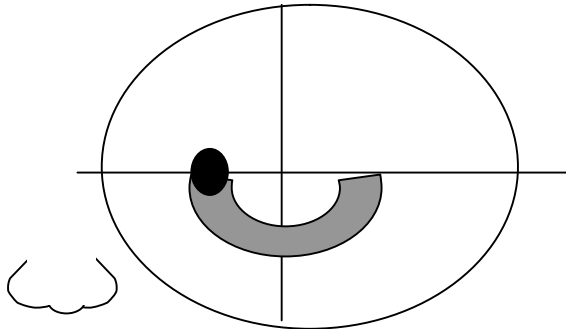


# 眼底の障害箇所と視野障害

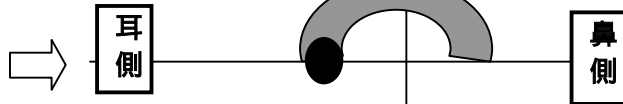
## 直像鏡の場合

そのまま眼底が見える

左眼眼底の見え方



ゴールドマン視野検査では

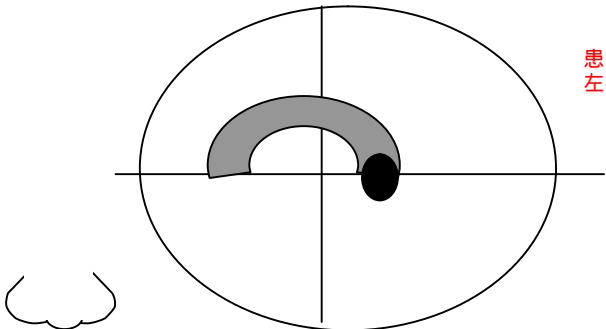


**上下を反転(折り返す)すれば良い!**

## 倒像鏡の場合

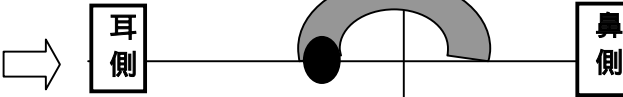
上下左右が逆に眼底が見える

左眼眼底の見え方



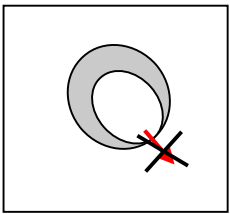
患者とは対面しているので  
左右のみ変わる。

ゴールドマン視野検査では

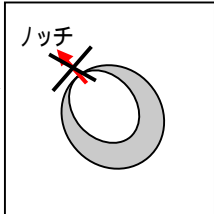


**左右を反転(折り返す)すれば良い!**

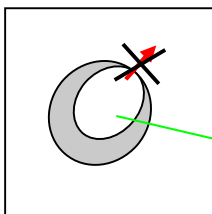
実際の眼底(直像鏡では)



倒像にて

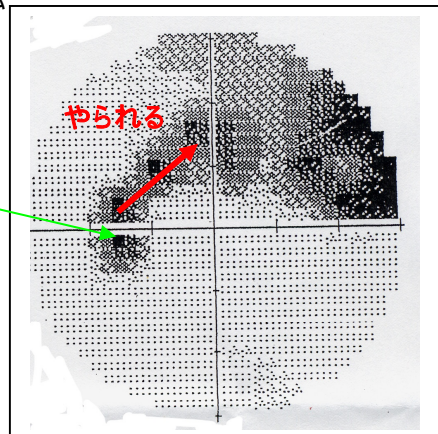


視野障害部位は左右反転  
して考えれば良い

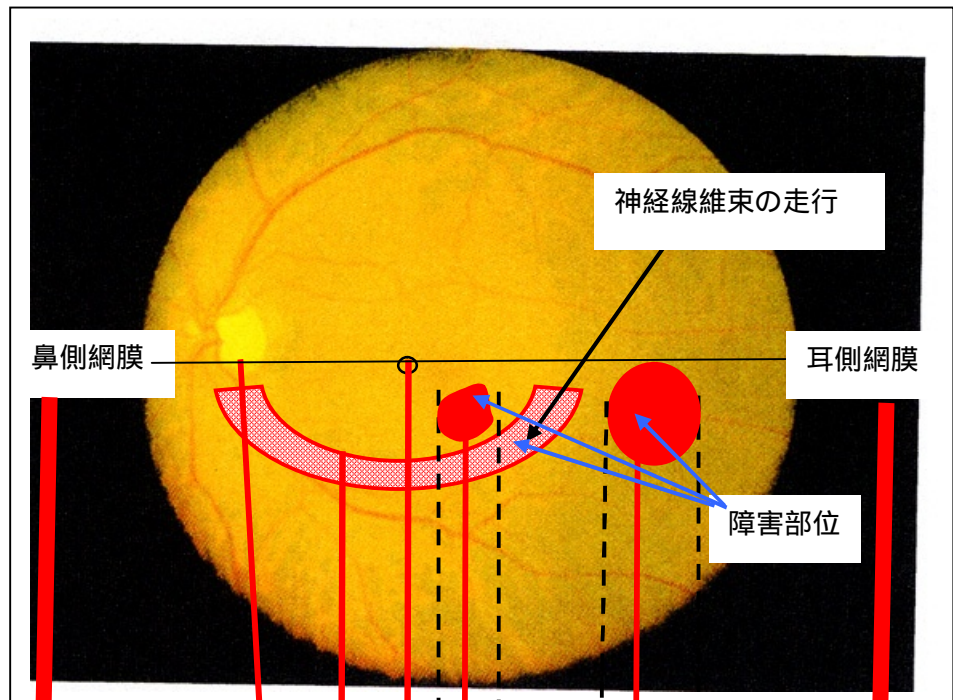


倒像鏡は上下左右反対に  
見えるのでこう見える。

ハンフリー視野検査では



# 左眼 実際の眼底



下図は某文献の図を参考に加筆

