

月 日

課題

では次の国家試験問題を図に書いて解答し、この場合の 角異常は陽性か、陰性かを記入しなさい。

問題 黄斑部が外方に偏位している場合、角膜反射は瞳孔のどの部位にみられるか。

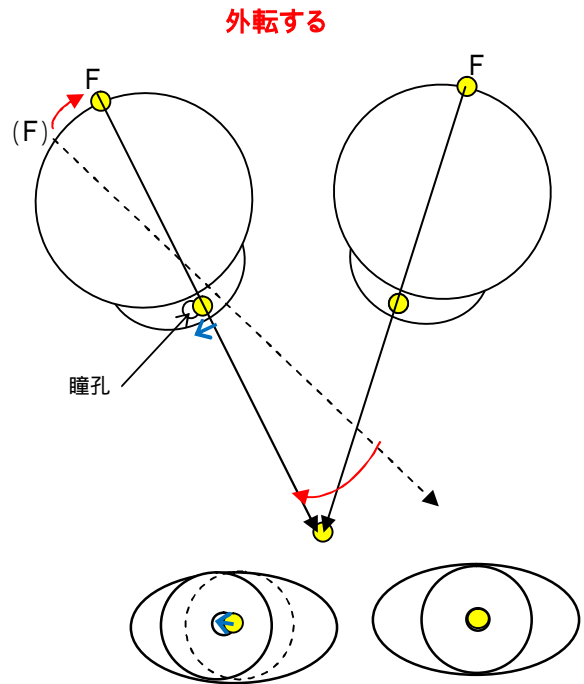
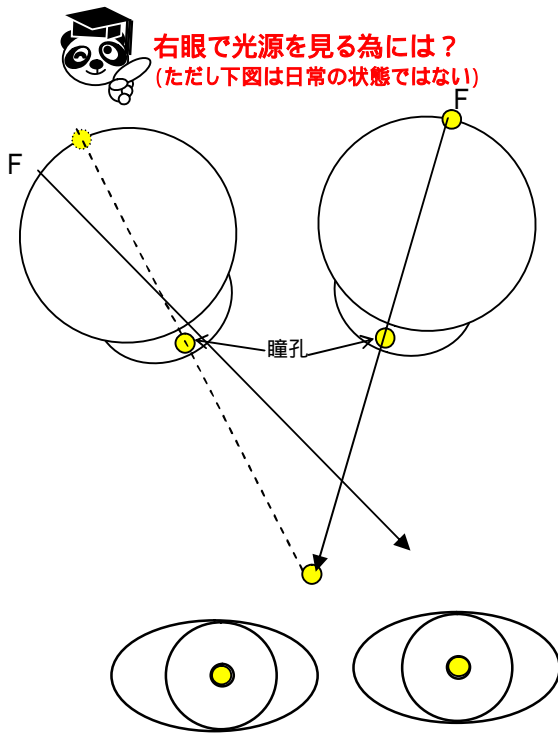
1. 中央
2. 上側
3. 外側
4. 内側
5. 下側

では次の国家試験問題を図に書いて解答し、この場合の 角異常は陽性か、陰性かを記入しなさい。

問題 黄斑部が外方に偏位している場合、角膜反射は瞳孔のどの部位にみられるか。

- 1. 中央
- 2. 上側
- 3. 外側
- 4. 内側
- 5. 下側

例) 右眼黄斑部外方偏位の場合(斜視がない場合) 図はわかりやすいように簡略化している



余談ですが、上記は大型弱視鏡の临床上の 角の測定結果の状態

解答) 4 陽性 角異常